

# Komplikationsfall Synchro-Draht

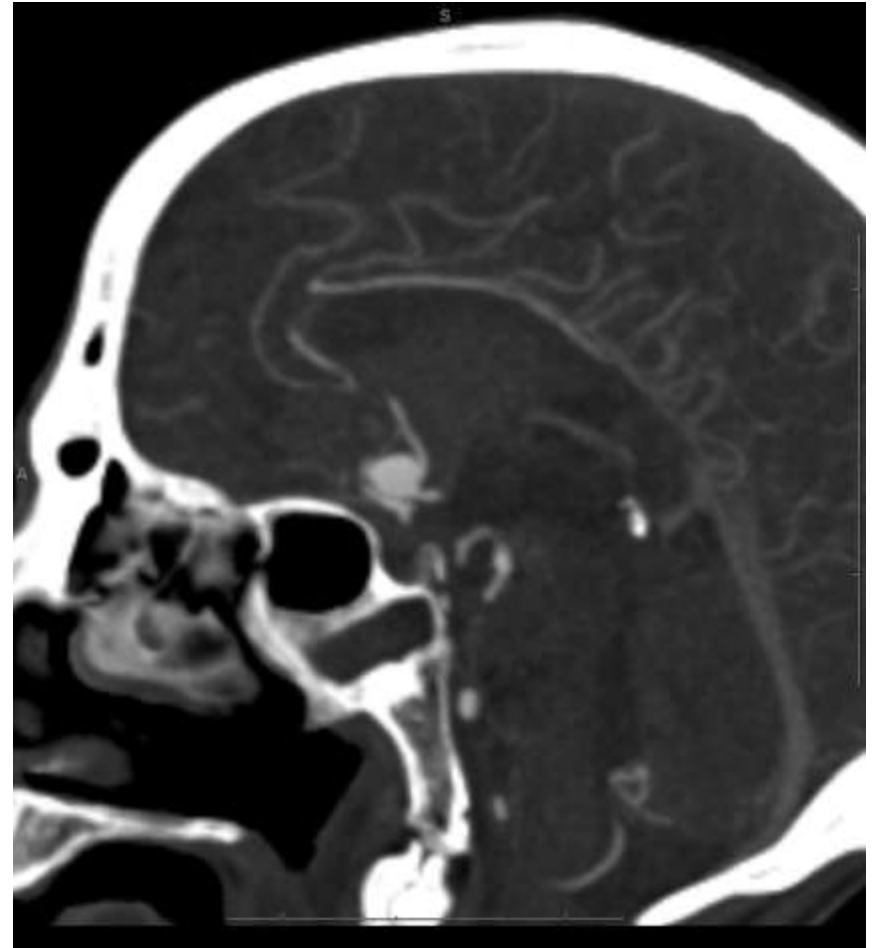
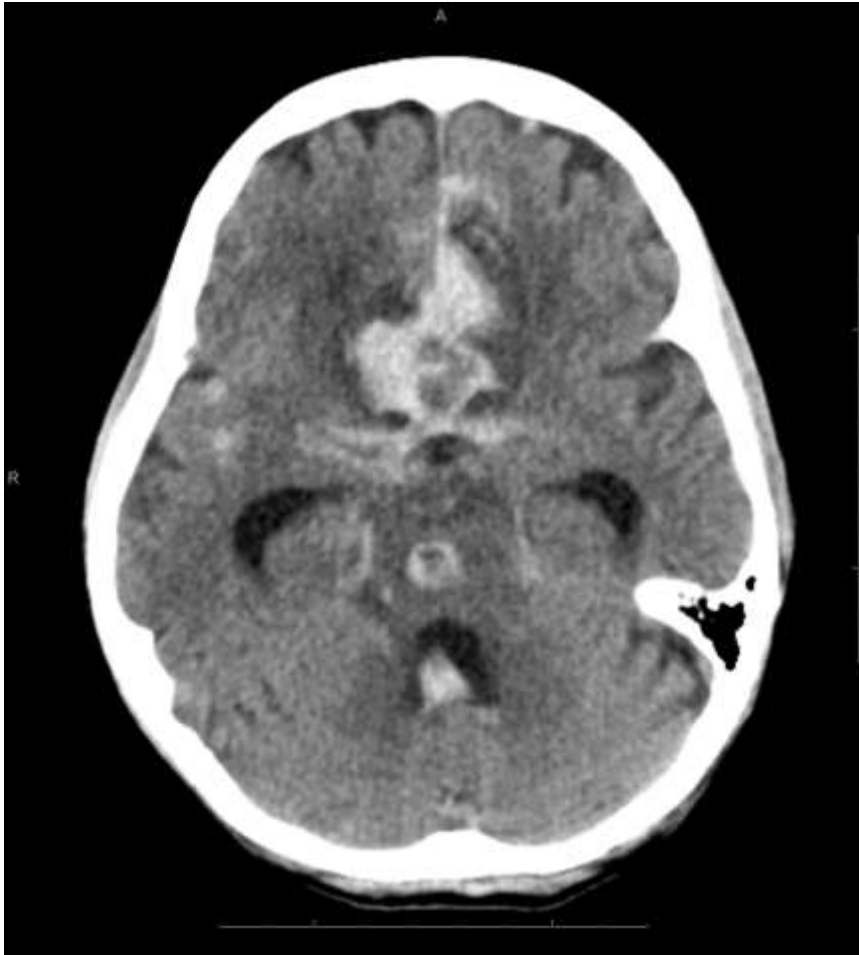Jan Patrick Alt, Marguerite Müller

- 73 j, m
- SAB bei Aneurysma der A. communicans anterior.
- GCS 9

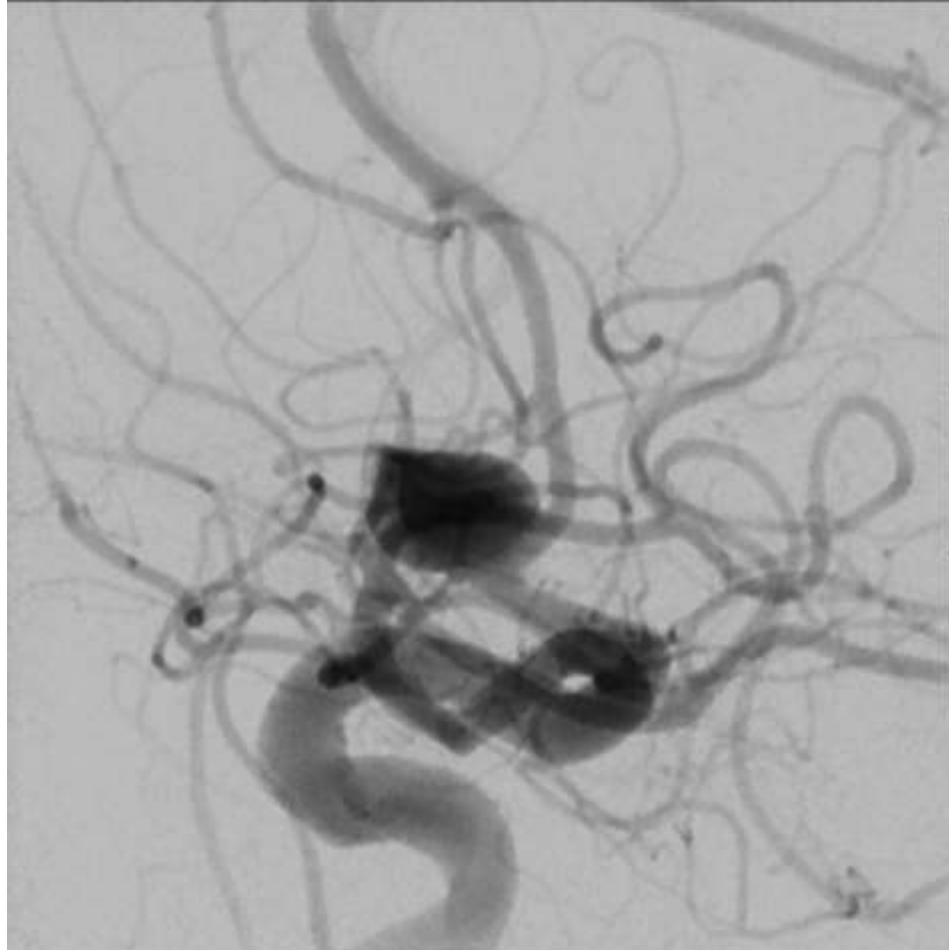
**Vorerkrankungen:**

- Eisenmangelanämie
- Exokrine Pankreasinsuffizienz
- Vitamin B6 Mangel
- MALT-Lymphom des Magens St. CSI 10/03- 04 definitive Radiatio ad 40 Gray- seitdem Kachexie
- COPD GOLD IV
- TBC

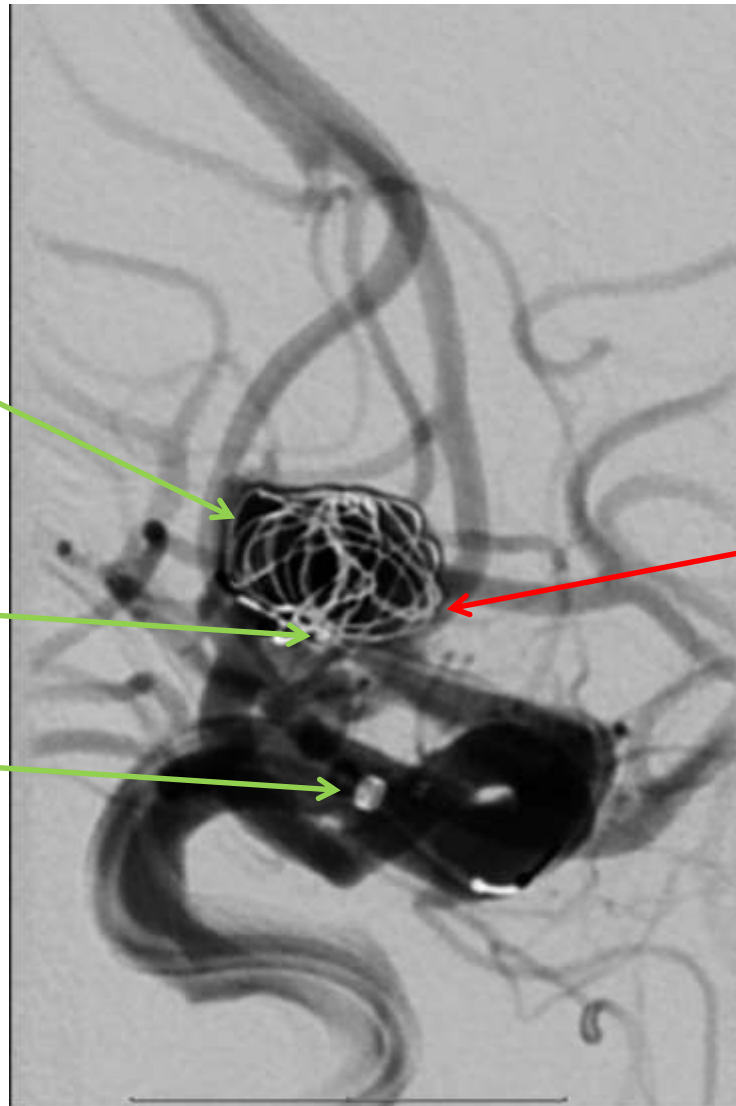
# Aufnahme CT



# DSA



# Erste Coil

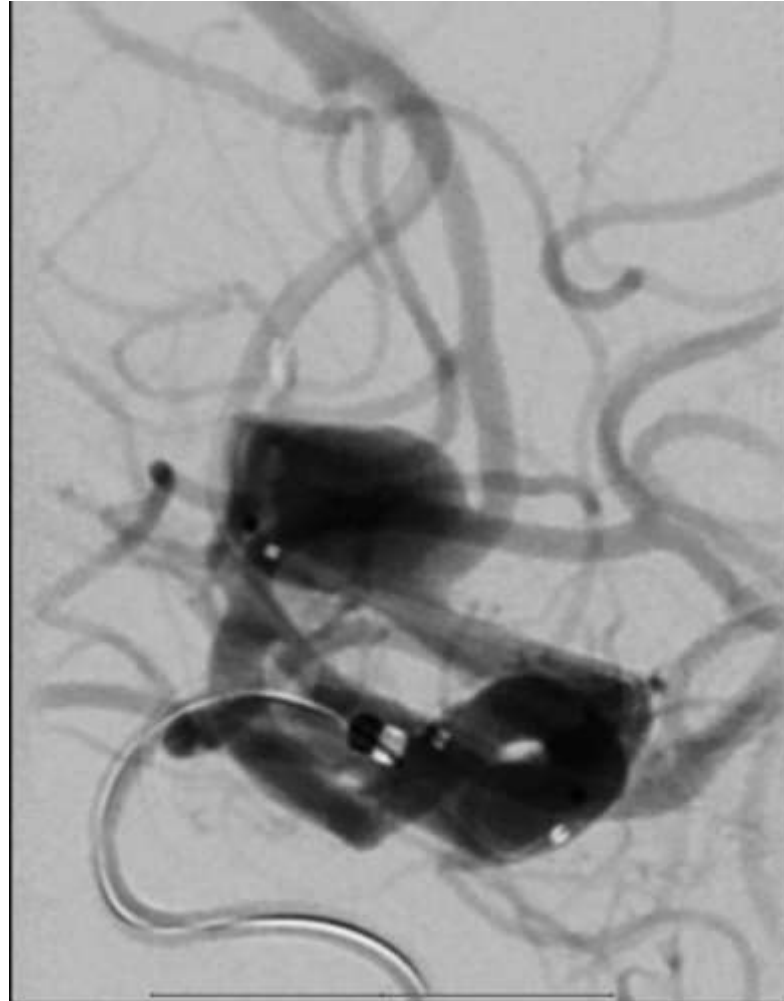


Target 360 std 9-30

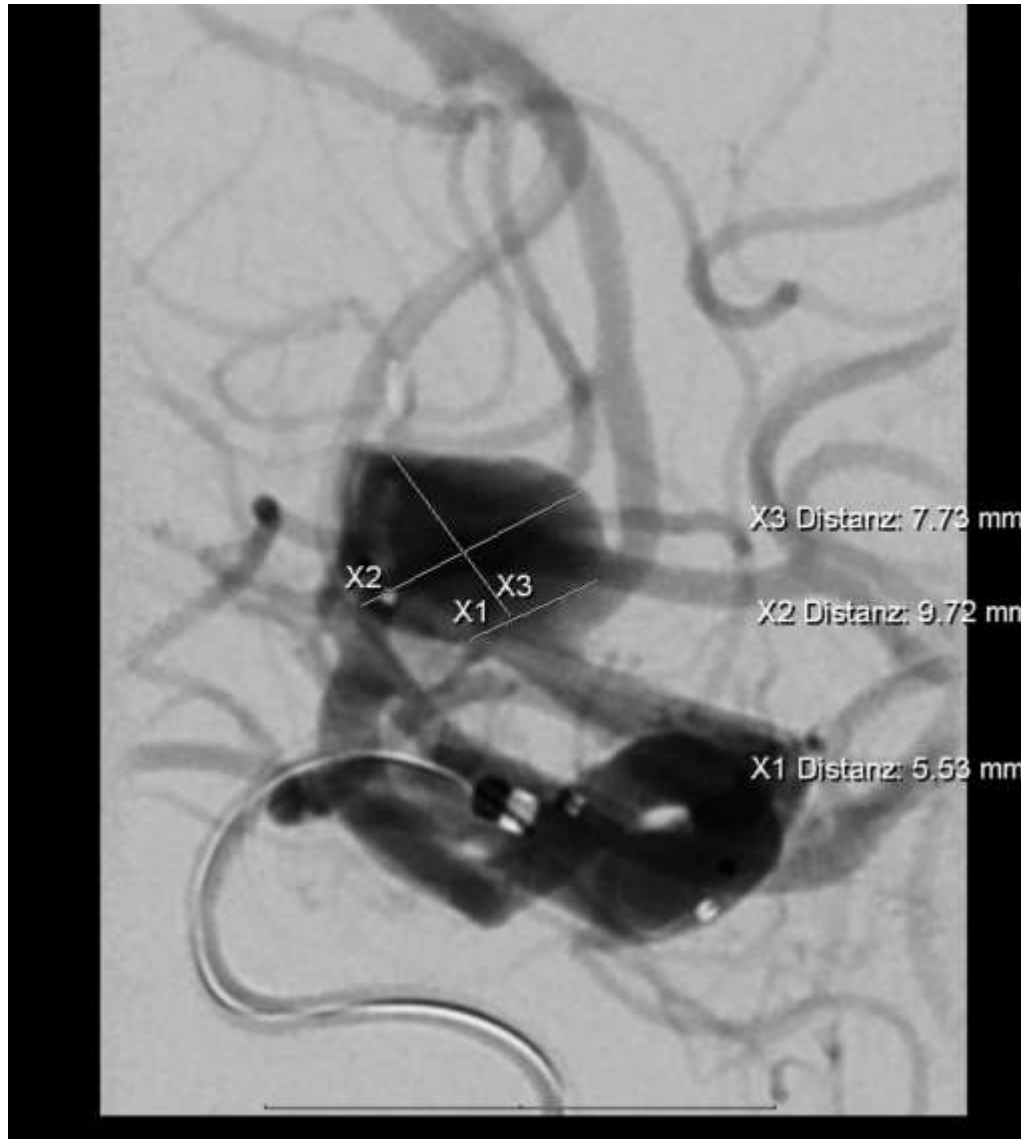
SL10

Sofia 5F

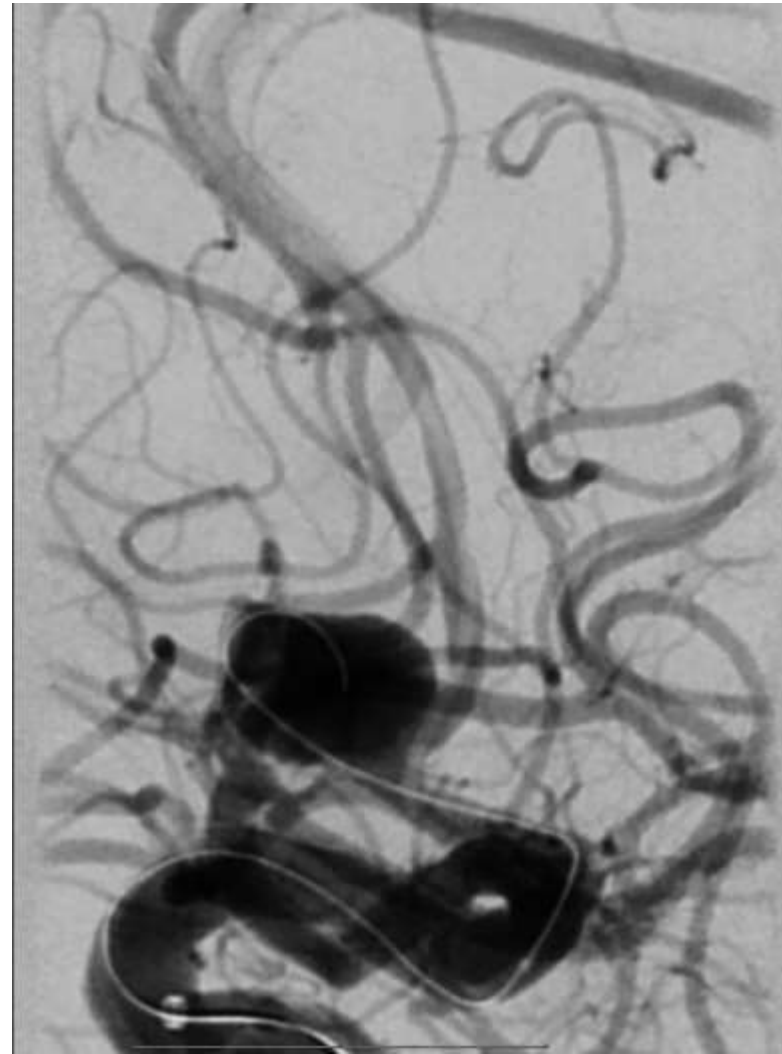
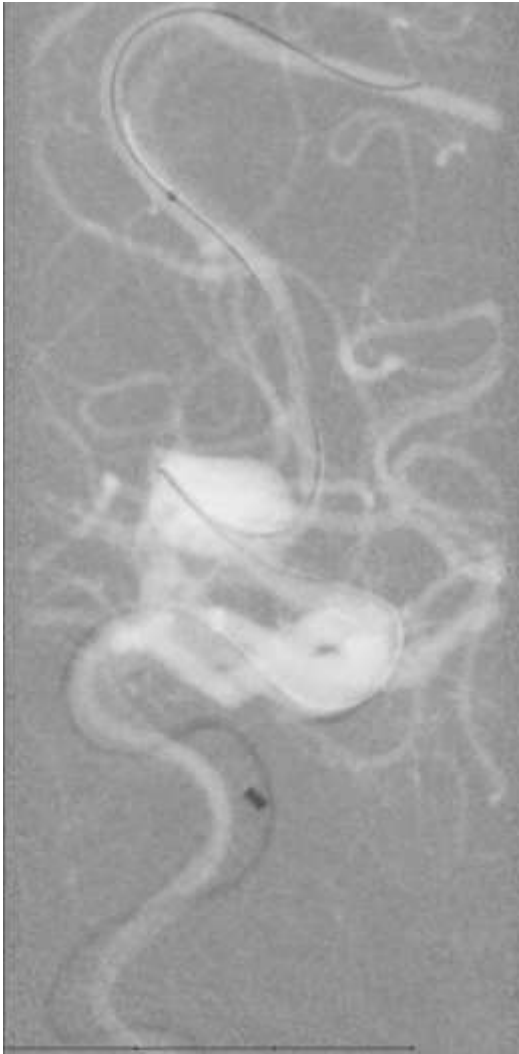
# Coil ex. Was nun? WEB? Stent? Barrel?



# Planung



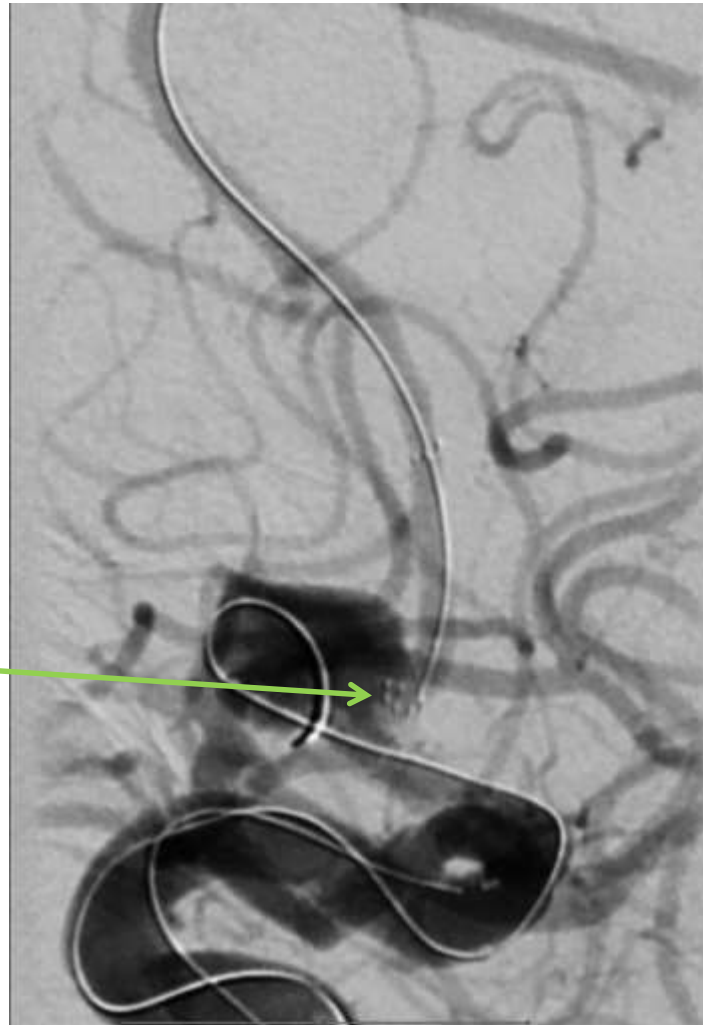
# Sondierung für Barrel (21MK)





Barrel 2mal beim Freisetzen verrutscht.

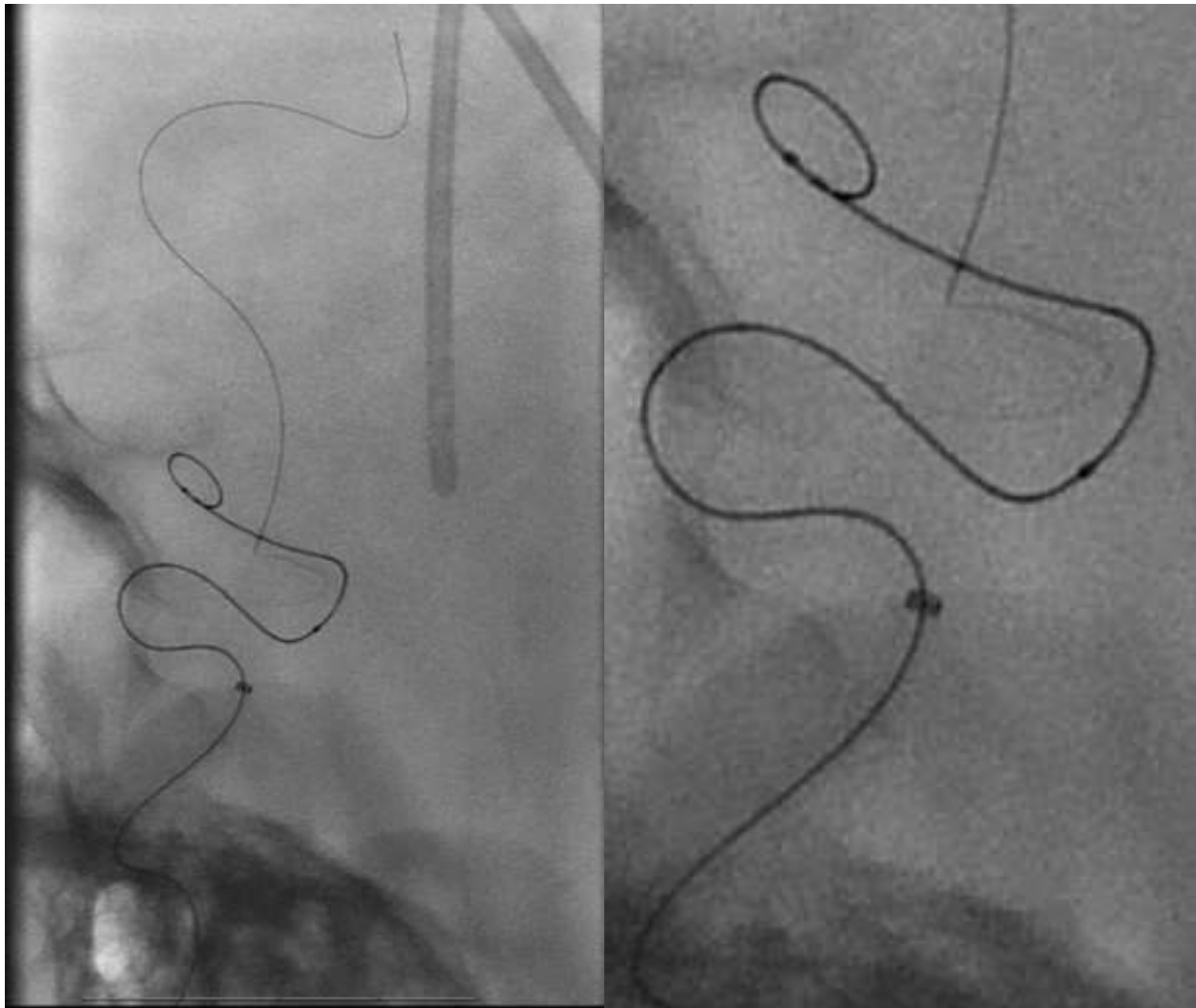
### 3. Sondierungsversuch



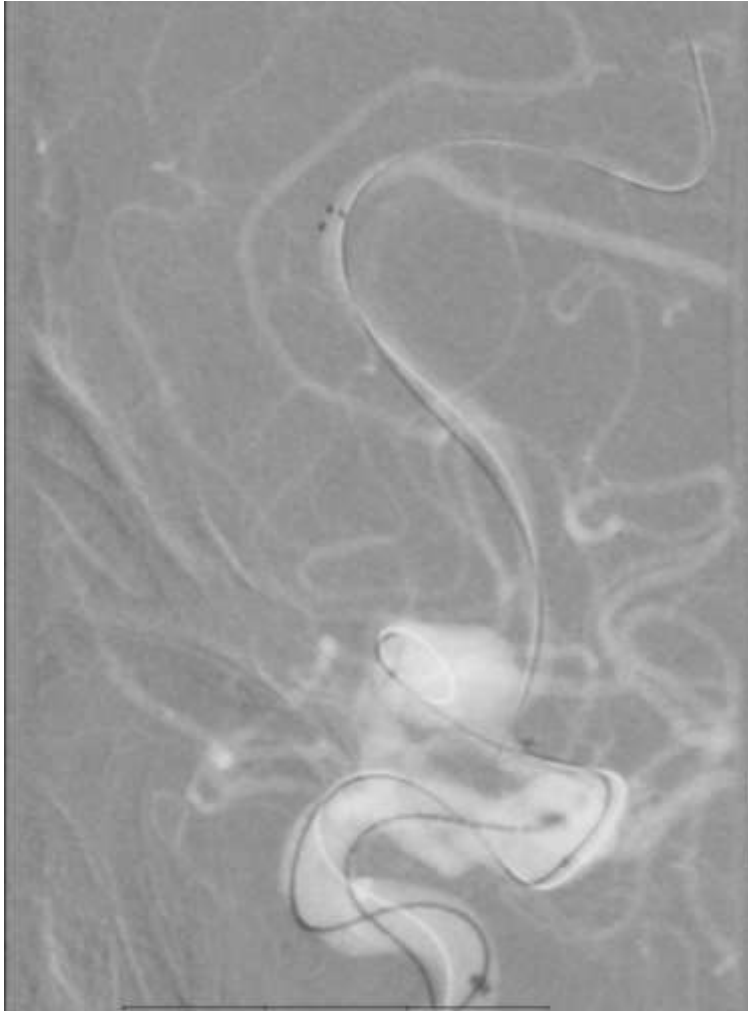
Barrel VRD  
3.5-50

Barrel 2mal beim Freisetzen verrutscht.

### 3. Sondierungsversuch

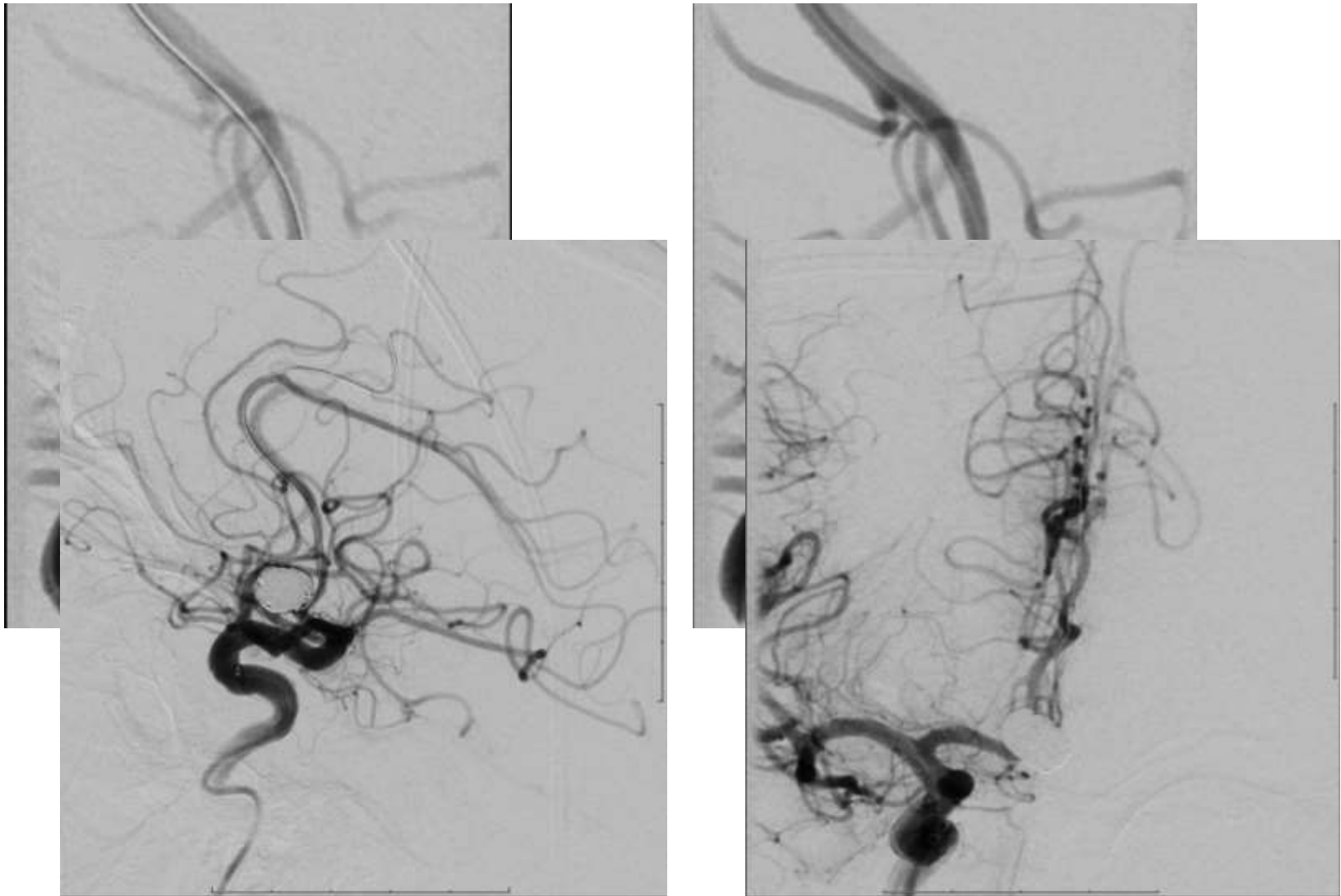


# Was nun?

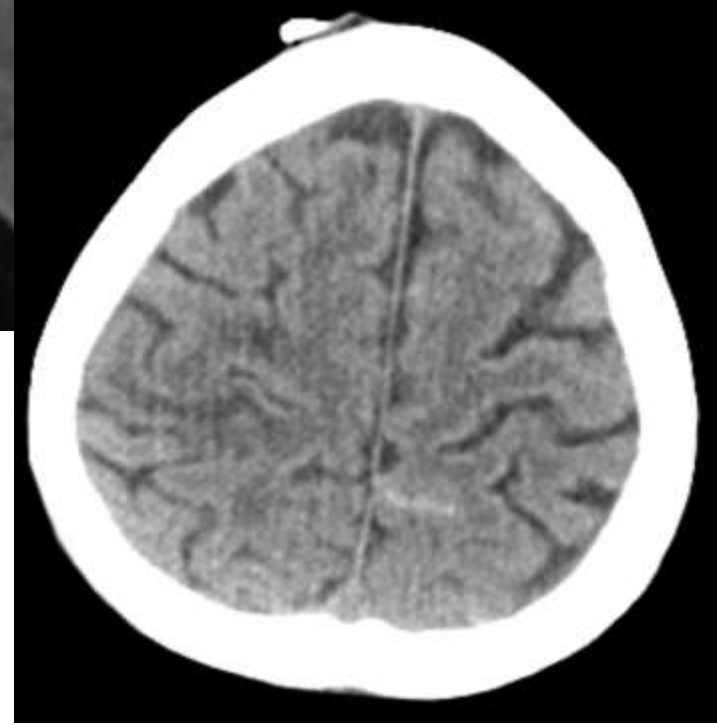
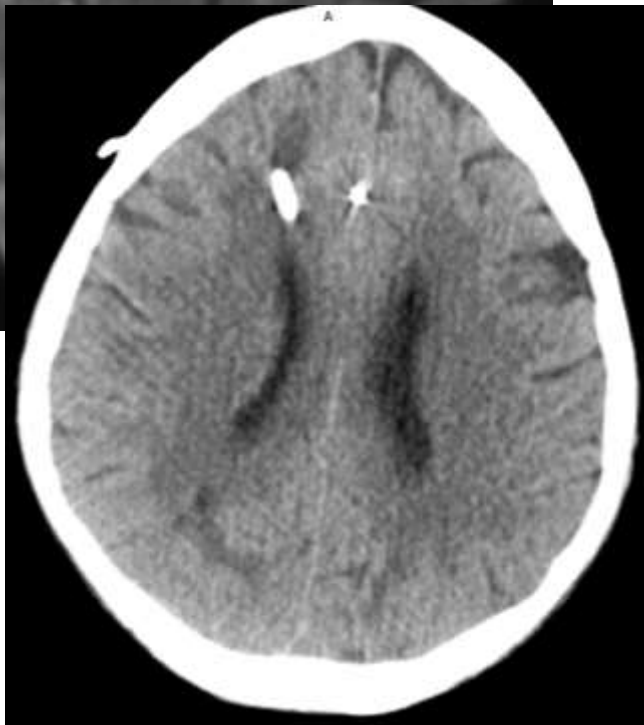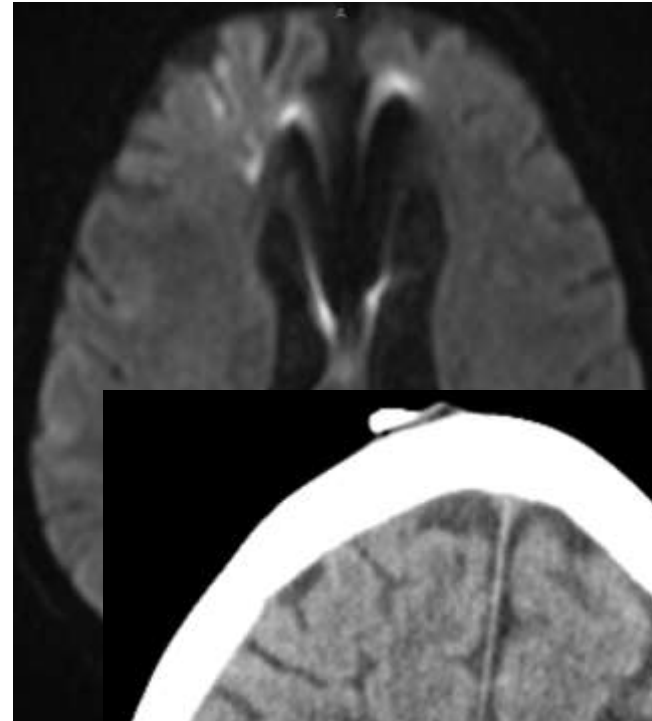
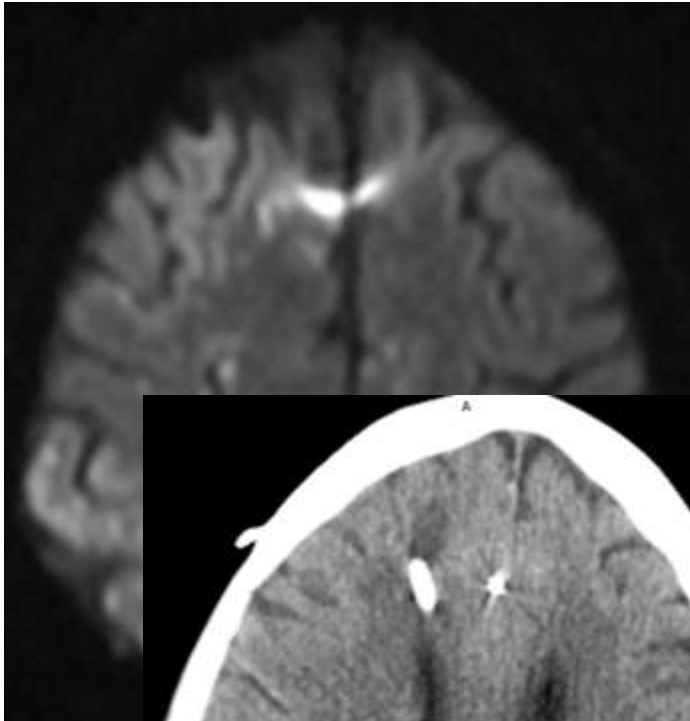


Bergungsversuche mit  
Stentretreiver  
(Solitaire2 4-40) und  
Snare 4 erfolglos.

# Abschluss Coiling



# Verlauf



# Klinischer Verlauf

## **Verlaufsdiagnosen:**

- 28.01. Dekubitus Steiß (bei Aufnahme) II°
- 31.01. frgl. Streck- und Beugesynergismen
- 05.02. Supraventrikuläre Tachykardie
- 05.02 Tachyarrhythmie absoluta
- 05.02. Urogener septischer Schock mit Nierenversagen
- 12.02. respiratorische Insuffizienz

Bei zunehmender Multiorgandysfunktion wurde im Konsens mit den Angehörigen und den behandelnden Fachabteilungen ein palliativer Behandlungsansatz vereinbart.

Herr ... verstarb am 12.02.17 um 23:30h.